

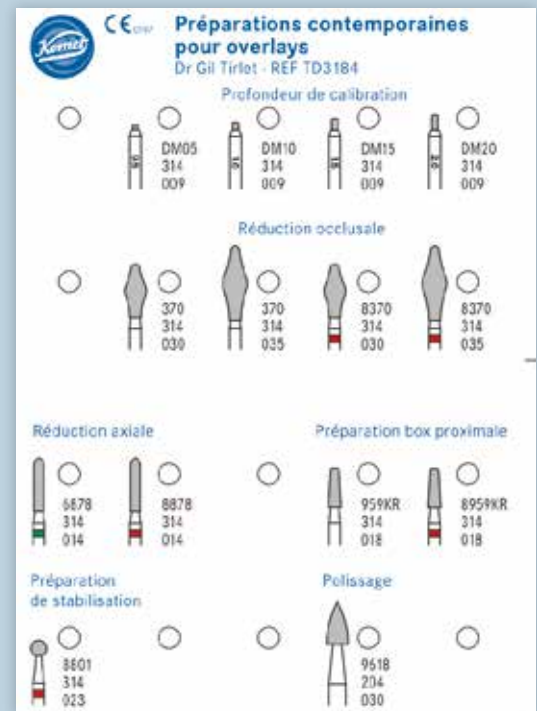

Préparations contemporaines pour overlays

Gil Tirlet


*Praticien libéral
Membre du groupe International de Bioémulation
Ancien MCU-PH (Prothèse) Université Paris Descartes
Ancien Praticien hospitalier (Hôpital Charles Foix)*

Les overlays (céramique et composite) sont devenus en quelques années un véritable référentiel en termes de restaurations partielles postérieures. Ils sont même les successeurs contemporains de la couronne périphérique dans bon nombre de situations, que ce soit sur dent pulpée présentant un délabrement coronaire important ou sur dent déulpée pour laquelle le recours au recouvrement de la totalité de la face occlusale est souvent jugé plus indiqué (fig. 1 à 4). Leurs indications cliniques sont particulièrement fréquentes dans les contextes d'usure érosive pour lesquels il est souvent nécessaire d'augmenter la dimension verticale d'occlusion (DVO) afin d'ouvrir l'espace anatomique antérieur (fig. 5 et 6). Leur dénomination, qui dépend de leur niveau de recouvrement, varie du table top (fig. 7) au veneerlay (recouvrement des faces occlusale et vestibulaire sur de faibles épaisseurs et en intra-amélaire) (fig. 8 et 9). Mais leur indication est aussi posée sur les dents fissurées (« craked tooth syndrome »), dans les cas de dents présentant une fragilisation cuspidienne ou encore en présence d'une dent postérieure en infraposition occlusale. À ces restaurations correspond aujourd'hui toute une série de nouveaux design postérieurs permettant une ultra-préservation tissulaire et pouvant s'inscrire, en fonction des situations cliniques, dans l'émail (situation idéale), dans la dentine, dans le composite de base intermédiaire, ou un « mix » de ces différents supports (fig. 10 à 13).

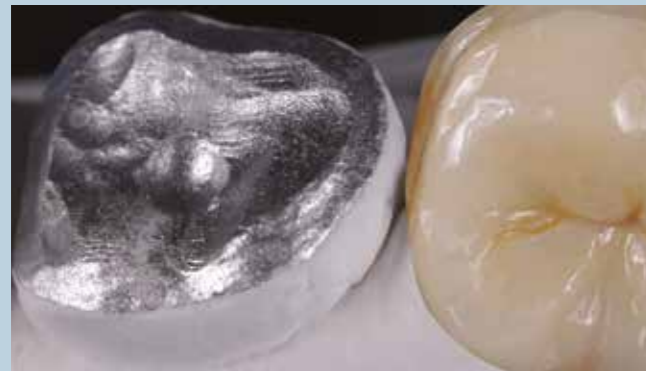
Les épaisseurs de préparation varient donc selon la nature du support. De 0,6 à 1 mm d'épaisseur sur l'émail jusqu'à 1,5 mm sur la dentine ou le composite afin d'être en adéquation avec les modules d'élasticité des matériaux de restauration utilisés (céramique ou composite).



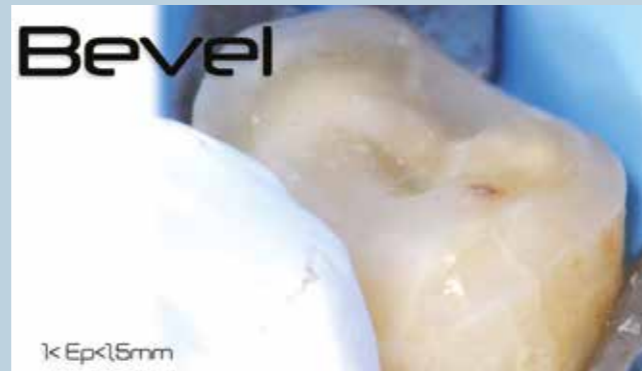1. Coffret de préparations contemporaines pour overlays et détail ligne par ligne (coffret Komet ref TD 3184 Dr Gil Tirlet).



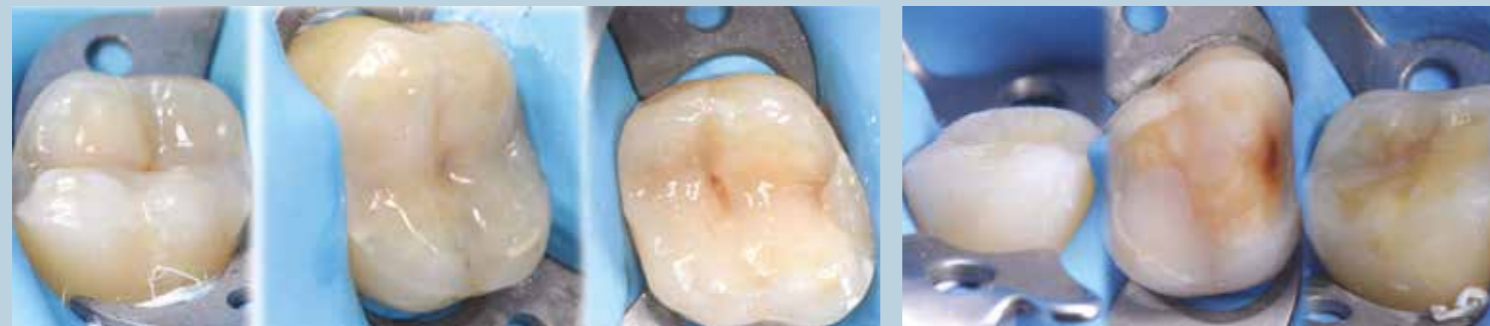Cet article sur les préparations contemporaines est complété par une « miniconférence » en vidéo, accessible en scannant le QR Code ci-contre.



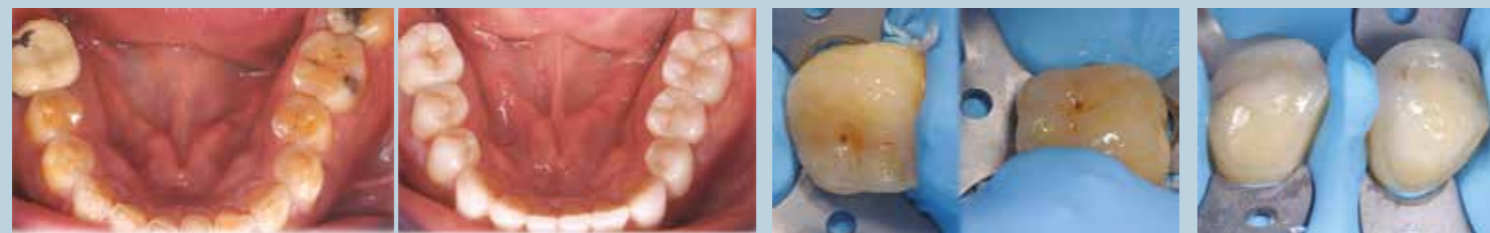1. Vue occlusale type pour overlay contemporain.



2. Vue de la préparation pour overlay sous champ opératoire avant l'assemblage.

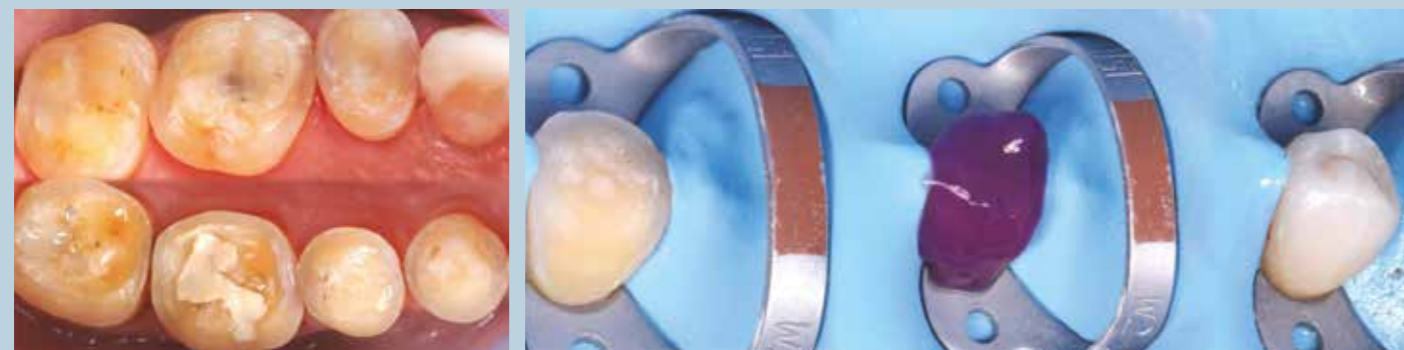


3 et 4. Vues de plusieurs préparations contemporaines pour overlays.



5 et 6. Réhabilitation mandibulaire dans un cas d'usure érosive par overlays et veneers postérieurs. Situation initiale et finale.

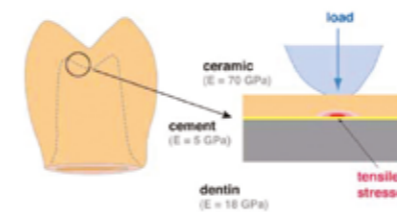
7. Vue d'une préparation pour table top quasi exclusivement intra-amélaire. 8. Vues cliniques de préparations pour veneers.



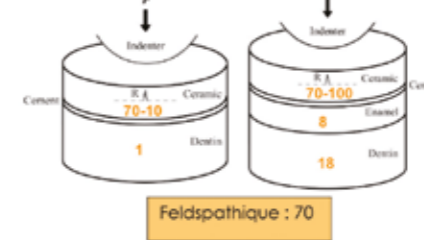
9. Vue de quadrants pour overlays présentant plusieurs natures de tissus de soutien.

10. Vues cliniques de l'assemblage d'un veneer (Laboratoire Esthetic Oral).

1. Lors d'un assemblage, des contraintes apparaissent en tension dans l'intrados de la prothèse



2. Ces contraintes sont d'autant plus importantes qu'il y a un différentiel de module d'élasticité entre les substrats



Il faut donc diminuer au maximum ces contraintes, et ce, d'autant plus que l'épaisseur des pièces est faible

11. Nature du support en termes de module d'élasticité entre les substrats et les matériaux de restauration (d'après Kelly RJ. Clinically relevant approach to failure testing of all-ceramic restorations. J Prosthet Dent 1999; 81 (6): 652-61).

SI ON SE TROUVE SUR L'ÉMAIL...

Céramique = 80 GPa	Composite = 13 GPa
Email 70 GPa	Email 70 GPa

- La céramique répond mieux au cahier des charges, idéalement sup à 0,6 mm.

Il semble exister une épaisseur idéale de 1 mm (on se rapproche des valeurs de la zircone...)

- Le composite est toutefois possible

Courtesy JP ATIAL

12. Nature du support: l'émail.

SI ON SE TROUVE SUR LA DENTINE...

Céramique = 80 GPa	Composite = 13 GPa
Dentine 18 GPa	Dentine 18 GPa

- Le composite répond mieux au cahier des charges, notamment résiste mieux en fatigue

- La céramique est possible mais dans ce cas il faut avoir une épaisseur plus importante autour de 1mm pour l'Emax (et au strict minimum 0,6 mm)

0.6 mm

Courtesy JP ATIAL

13. Nature du support: la dentine.

Questions...

Question 1 Quel rôle fondamental jouent les fraises « Deep Marker » dans les formes de préparations actuelles pour overlays?

Question 2 Pour quelle raison principale les fraises « Occlushapers » utilisées pour la réduction de la table occlusale conviennent-elles parfaitement à la céramique et au composite?

Question 3 À quoi correspond le « bevel » ou « chanfrein concave »?

Question 4 Citez un avantage majeur de cette finition coronaire en « chanfrein concave » (« bevel »)?

Réponses pages suivantes

Commentaires

Question 1 (fig. 14 et 15)

Les fraises de type « Deep Marker », du fait de leur butée d'enfoncement (0,5, 1,0, 1,5 et 2,0 mm), permettent une calibration précise des préparations. Ces différentes jauges de profondeur sont nécessaires pour respecter les épaisseurs choisies en fonction du cahier des charges du matériau (céramique ou composite) et en adéquation avec la nature des tissus de soutien. Dans les cas d'augmentation de DVO, le projet virtuel, et surtout la validation des full mock up en clinique, permettent de déterminer la hauteur postérieure précise à laisser sur chaque arcade.

Question 2 (fig. 16)

Les fraises « occlushapers », de forme ovoïde (pour tables occlusales de prémolaires (courtes) et molaires (allongées)), permettent de dresser des formes douces, arrondies et ovoïdes

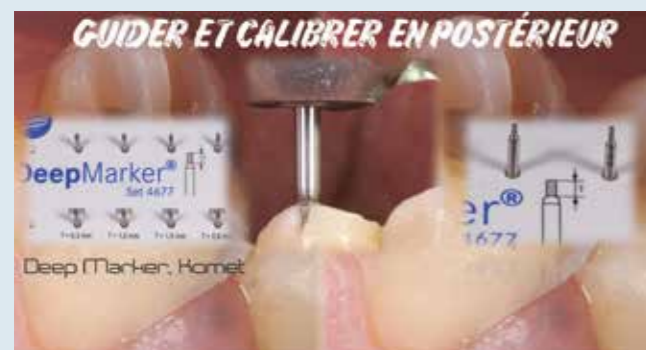dans le parfait respect du cahier des charges des matériaux de restauration actuels (céramique ou composite), en particulier en permettant à ces matériaux d'éviter de travailler en tension et en flexion, ce qui reste leur point faible majeur.

Question 3 (fig. 17)

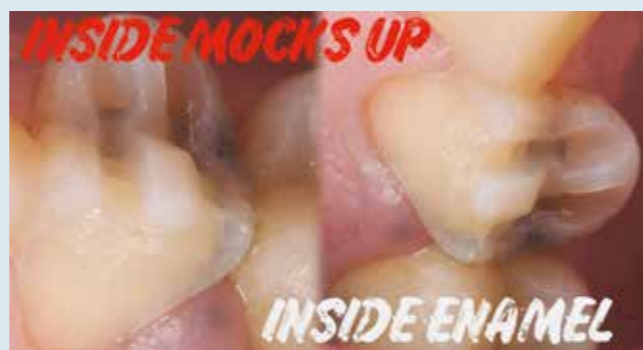Ces chanfreins au niveau de la limite périphérique servent à contre-chaufreiner les sommets cuspidiens et les sommets des crêtes marginales. Dans les cas de box proximales ou de recouvrement cuspidien plus important, on utilisera les fraises de préparations proximales en deux granulométries. Une autre possibilité sera de combler ces cavités proximales en remontant les marges au niveau occlusal (relocalisation cervicale des marges) à l'aide de composite avec, dans ce cas, la réalisation d'un « bevel » (contre-chaufreïn) en continuité avec les « bevels » vestibulaires et linguaux.

Question 4

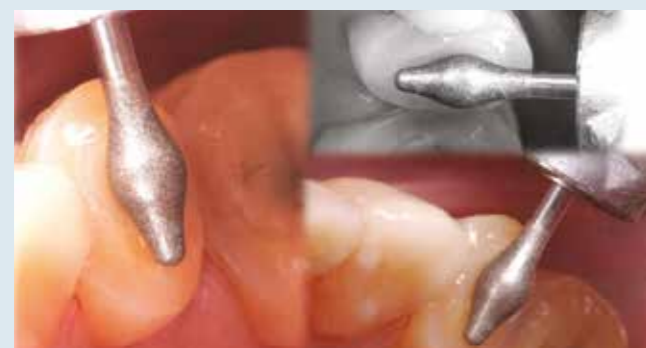Les chanfreins périphériques (« bevels ») assurent un respect très important des tissus par une situation très coronaire de la préparation, respectant ainsi au maximum la ceinture coronaire (ferule). Ce point est biomécaniquement essentiel dans la résistance finale de la dent. C'est donc une différence majeure par rapport à une préparation périphérique destinée à recevoir une couronne qui, elle, fragilise considérablement la dent sur le plan biomécanique. De plus, ces chanfreins augmentent la surface axiale de collage et permettent de freter l'ensemble de la ceinture coronaire. La préparation pourra se poursuivre par la réalisation d'un puits occlusal (fig. 18) favorisant le positionnement de la pièce céramique lors du collage en limitant le risque de glissement (« aquaplaning »). Le polissage final (fig. 19) de la préparation évite toute surface anguleuse et irrégularité au niveau des marges (fig. 20 à 22).



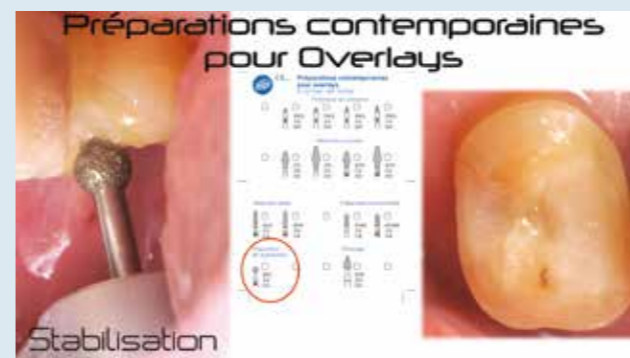14 et 15. Step 1. La calibration peut s'effectuer aisément à l'intérieur des masques, ou mock-up (full mock-up dans les situations d'usure érosive généralisée (3 steps)).



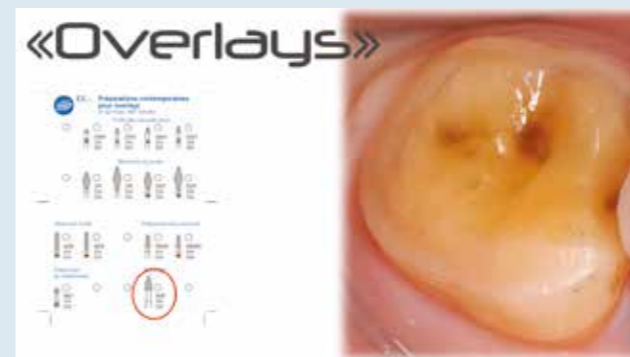17. Step 3. Les fraises pour préparations axiales servent à contre-chaufreiner les parois coronaires tout en augmentant la surface de collage sur la périphérie de la surface coronaire.



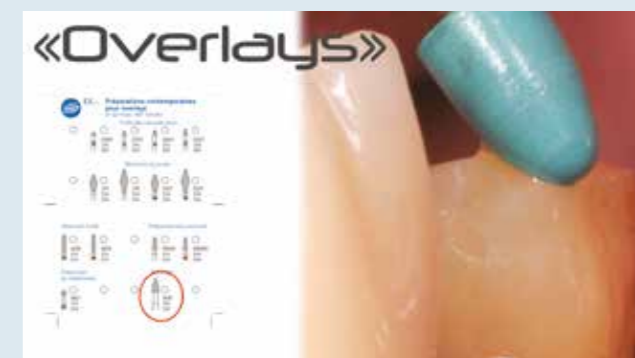16. Step 2. Les fraises « occlushapers » de forme ovoïde pour tables occlusales de prémolaires (courtes) et molaires (allongées).



18. Step 4. Fraise permettant la réalisation d'un puits de stabilisation occlusal de la restauration partielle évitant un effet d'« aquaplaning » lors du collage avec des risques important de déport de la pièce horizontalement.



20. Vue finale d'une préparation contemporaine pour overlay.



19. Step 5. Polissage de l'ensemble de la préparation afin d'éviter toute surface anguleuse et irrégularités au niveau des marges.



21 et 22. Vue sur le MPU du « bevel » et constatation du respect très important des tissus par une situation très coronaire de la préparation respectant ainsi au maximum la ceinture coronaire (ferule). Ce point est biomécaniquement essentiel dans la résistance finale de la dent.

Lectures conseillées

1. Politano G, Van Meerbeeck B, Peumans M. Non retentive bonded ceramic partial crowns: Concept and simplified protocol for long lasting dental restorations. J Adhes Dent 2018; 20 (6): 495-510.
2. Attal JP, Le Goff S, Fron-Chabouis H. Les tissus dentaires À Préserver lors de la réalisation des inlays/onlays: approche biomécanique. Réalités Cliniques 2014; 25 (4): 289-96.
3. Rocca GT, Rizcalla N, Krejci N, Dietschi D. Evidence-based concepts and procedures for bonded inlays and onlays. Part II. Guidelines for cavity preparation and restoration fabrication. Int J Esthet Dent 2015; 10 (3): 392-413.
4. Bazos P, Magne P. Bio-Emulation: Biomimetically emulating nature utilizing a histo-anatomic approach; structural analysis. Eur J Esthet Dent 2011; 6 (1): 8-19.
5. Veneziani M. Posterior indirect adhesive restorations: updated indications and the morphology driven preparation technique. Int J Esthet Dent 2017; 12 (2): 204-30.
6. Ferraris F. Posterior indirect adhesive restorations (PIAR): preparation designs and adhesives clinical protocol. Int J Esthet Dent 2017; 12 (4): 482-502.
7. Gerdolle D, Fabianelli A. A biomimetic Approach for achieving esthetic outcomes in severely damaged teeth. Journal of Cosmetic Dentistry 2018; 33 (4): 38-50.

Correspondance: gil.tirlet@gmail.com

Avec le soutien institutionnel de

